



# Die Zungendiagnose

Text: ÖBK-Redaktion - Ulrike Icha

Die Zungendiagnose ist neben der ausführlichen Anamnese sowie der Pulsdiagnose ein enorm faszinierendes Konzept in der Traditionellen Chinesischen Medizin (TCM) zur schnellen Erkennung von Fehlfunktionen und Erkrankungen des menschlichen Körpers.

Anhand der Form, Farbe und Beweglichkeit der Zunge sowie des Zungenbelages kann auf Erkrankungen geschlossen werden.

Es handelt sich hierbei um ein alternativmedizinisches diagnostisches Verfahren, welches von der allgemeinen Schulmedizin noch nicht anerkannt ist.

Sicherheit bei der Zungendiagnose erlangt man laut Lehrplan des Studiums der chinesischen Medizin, wenn man sich 15.000 bis 20.000 Zungen genauer angesehen hat. Das ist der Grund, warum hierzulande die Zungendiagnostik in der mitteleuropäischen Naturheilkunde nicht sehr verbreitet ist.

## Der Erfinder der Zungendiagnose

**Hua Tuo** war ein berühmter chinesischer Arzt zur Zeit der Östlichen Han-Dynastie. Er wandte als erster Arzt Anästhesie bei einer Operation an. Das Narkotikum gewann er aus der Wurzel des Dotterklees. Er war auch einer der ersten Ärzte, die Gymnastik als Heilmethode vorschlugen. Er entwickelte eine Bewegungsserie „Fünf Tiere“, die der Patient zu imitieren hatte: Tiger, Hirsch, Bär, Affe und Kranich. Aus diesen Übungen haben sich die verschiedensten Bewegungen des Qigong entwickelt, einer chinesische Meditations-, Konzentrations- und Bewegungsform zur Kultivierung von Körper und Geist

Aufgrund von Erfahrungen und gründlichen Beobachtungen entwickelte er die Zungendiagnose und konnte damit viele Krankheiten rechtzeitig erkennen.

Er konnte einige in den Kriegen schwer verletzte chinesische Generäle heilen und gelangte so zu hohem Ruhm und Ehre. Hua Tuos Name wird in China oft synonym für „Wunderheiler“ benutzt. Später behandelte er auch den General

Cao Cao, der an furchtbaren Kopfschmerzen litt. Hua Tuo entdeckte einen Hirntumor und empfahl dem General eine Operation, um den Tumor entfernen zu können. Aber Cao Cao vermutete einen Mordplan. Er ließ Hua Tuo einsperren und verurteilte ihn zum Tode. In der Überlieferung heißt es, dass der Arzt vor seiner Hinrichtung einem Wächter sein Medizinbuch überreicht hätte. Allerdings soll die Frau des Wächters das Buch aus Furcht vor Zauberei verbrannt haben, und so sind nur zwei Seiten daraus überliefert.



Bild: Der Arzt Hua Tuo entwickelt das „5-Tiere-Qigong“.

## Die Zunge als Allrounderin

Die Zunge ist ein Organ mit vielen Aufgaben. Sie hilft uns beim Sprechen und Singen, mit ihr untersuchen wir beim Essen die Speise, prüfen, ob ausreichend gekaut wurde oder verletzende Teilchen

eliminiert werden müssen und reinigen Schleimhauttaschen, Mundboden, Gaumen und Zahnzwischenräume.

Ohne die Zunge könnten wir süß, sauer, bitter und salzig nicht schmecken.

Die Zunge ist ein kräftiger, äußerst beweglicher Muskel, die Polizei des Mundes, aber auch Spiegel des Körpers. Sämtliche Veränderungen in Farbe, Form und Belag können auf Störungen im Organismus hinweisen. Grund für diese Vielseitigkeit und Wichtigkeit ist die intensive Vernetzung von Mundhöhle und Zunge mit dem Gehirn. Die Zunge ist über vier Nerven sowohl mit dem Gehirn als auch mit inneren Organen verbunden. Diese sind für die Empfindung von Hitze, Kälte, Schmerz und Geschmack verantwortlich.

Die Zungendiagnose gibt besonders Aufschluss über die sogenannten Yin-Organ: Leber, Herz, Milz, Lunge, Nieren.

Laut der chinesischen 5-Elemente-Lehre gibt es 5 Geschmacksrichtungen, die mit den entsprechenden Organen in Verbindung gebracht werden.

## Geschmack Yin-Organ Yang-Organ

<b>Sauer</b>	<b>Leber</b>	<b>Gallenblase</b>
<b>Bitter</b>	<b>Herz</b>	<b>Dünndarm</b>
<b>Süß</b>	<b>Milz</b>	<b>Magen</b>
<b>Scharf</b>	<b>Lunge</b>	<b>Dickdarm</b>
<b>Salzig</b>	<b>Nieren</b>	<b>Blase</b>

Für die Diagnostik ist sehr hilfreich, wenn der Patient dem Arzt mitteilen kann, welchen Geschmack er oft bei sich bemerkt.

So kann z. B. „bitterer Geschmack“ auf Herzprobleme hindeuten.

Umgekehrt ist auch der übermäßige Genuss von Lebensmitteln aus bestimmten Geschmacksrichtungen an einer Veränderung der Zunge erkennbar:

**zu sauer essen:**

Zunge wird kleiner (zusammenziehend)

**zu bitter essen:**

Zunge wird trocken

**zu süß essen:**

Zungenwurzel, Zungenspitze krampft (oft in Verbindung mit Haarausfall)

**zu scharf essen:**

Zunge wird taub, trocken und krampft

**zu salzig essen:**

Zunge wird dunkel (Bluthochdruck kann entstehen)

**Vorbereitung und Durchführung der Zungendiagnose**

- Lebensmittel verfälschen den Zungenbelag. Aus dem Grund muss der Patient generell, zwei Stunden vor der Zungendiagnose nüchtern sein. Hier sind ein paar Beispiele für Fehlerquellen:

- Milch = weißer Belag
- Nüsse = fetter Belag
- Kaffee = gelber Belag
- Saft = violetter Belag
- Orangen = gelblicher Belag

- Wasser und dünner Kräutertee sind erlaubt. Das Rauchen ist zu vermeiden und das Putzen der Zunge unerwünscht.

- Untersucht wird die Zunge bei Tageslicht am Fenster.

- Der Patient soll sitzen und die Zunge locker und flach zeigen. Dabei soll die Zunge nicht zu lange gezeigt werden, da sie die Farbe verändern und zu zittern beginnen kann.

- Reihenfolge der Zungenbetrachtung:

- Zungenbelag
- Zungenkörper
- Zungenspitze
- Zungenmitte
- Zungenrand
- Zungenwurzel
- Zungenbewegung (Zittern)
- Feuchtigkeit oder Trockenheit

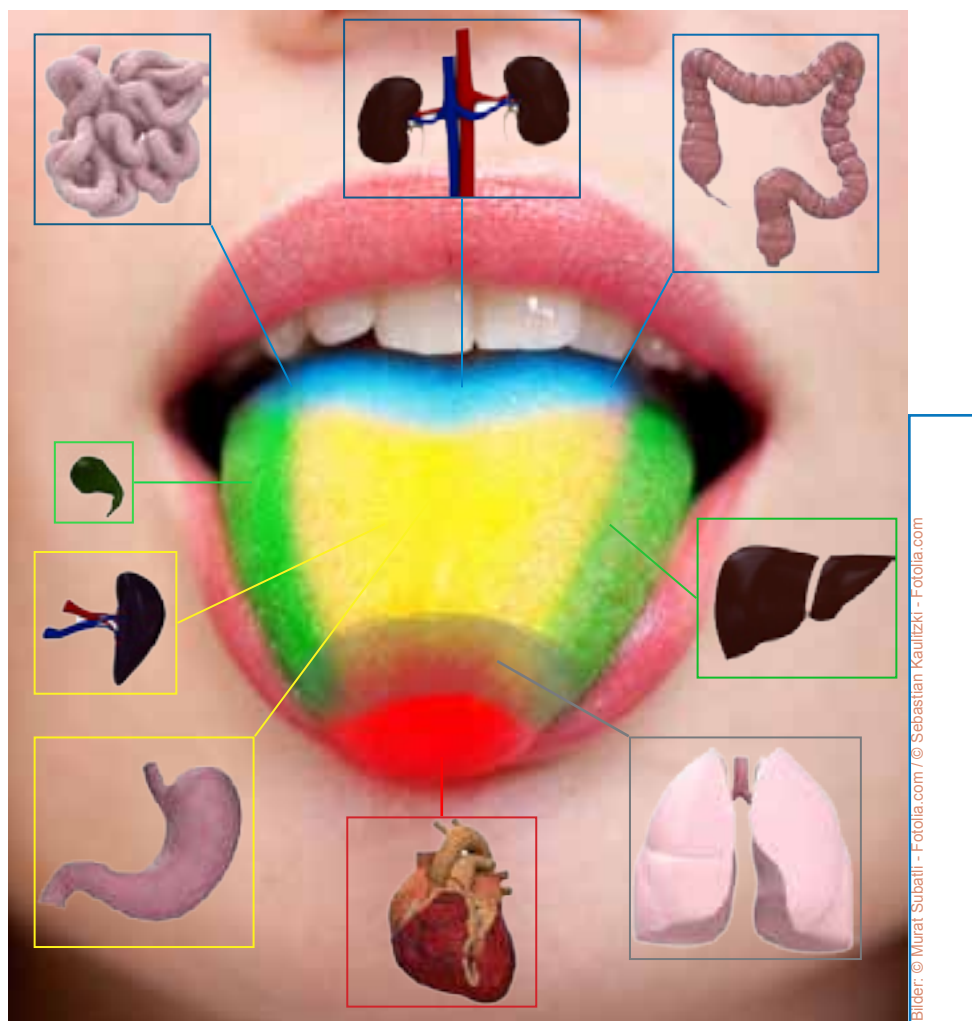
**Der Zungenbelag**

Im Prozess der Verdauung und dem Verrotten des Speisebreis im Magen, steigt ein Teil dieser Flüssigkeiten hoch und bildet den Zungenbelag. So zeigt der Zungenbelag vor allem die Konstitution des **Magens und auch der Milz**.

Aber auch die Niere ist an der Bildung des

**Die Zunge lässt sich in 5 Teile teilen, um die Organbeziehungen rasch zu erkennen:**

**Zungenwurzel:** Nieren-Blase, Dünndarm, Dickdarm / **Ränder:** Leber-Gallenblase / **Mitte:** Magen-Milz / Hinter der Zungenspitze: Lunge / **Zungenspitze:** Herz



Bilder: © Murat Subaşı - Fotolia.com / © Sebastian Kaulitzki - Fotolia.com

Belags beteiligt. Denn sie verdampft die Flüssigkeiten und schickt sie nach oben. Daher ist das absolute Fehlen des Belages (Die Zunge spiegelt) nicht nur ein Zeichen von Magen- und Milz-Schwäche, sondern auch von Nierenschwäche.

Der Zungenbelag eines gesunden Menschen ist dünn, weiß und leicht feucht.

Schon im **Shang Han Lun**, einem Buch, in dem Jahrtausende alten Erfahrungen der Chinesen in der Behandlung von Infektionskrankheiten zusammen gefasst sind, steht: *Der Belag sollte so dünn sein, dass man noch die Zungenkörperfarbe sehen kann so wie man die Erde zwischen dem frisch sprießenden Gras sehen kann.*

Der Belag sollte an der Spitze am dünnsten sein und an der Wurzel am dicksten.

Bei der Anwendung der Zungendiagnose ist zu beachten, wie fest der Belag auf der Zunge „sitzt“. Ist der Belag nur oberflächlich, sitzt die Krankheit nicht tief. Hat der Belag eine Wurzel (ist nicht abschabbar) sitzt die Krankheit bereits tief.

**Weißer Zungenbelag:**

Je weißer der Zungenbelag ist, desto mehr **Kälte** befindet sich im jeweiligen Organ (z. B. durch eine Verkühlung). Wenn der ganze Zungenkörper weiß belegt ist, kann man davon ausgehen, dass sich die Kälte im Magen befindet (z. B. durch Trinken von kalten Getränken).

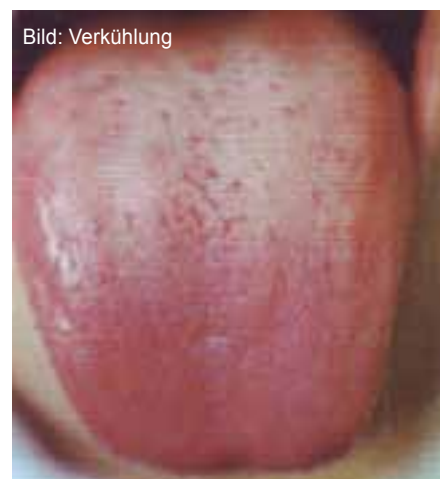
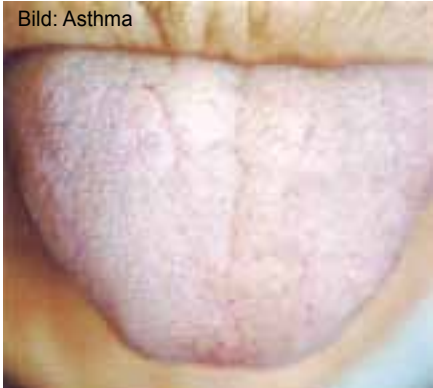
Bild: Verkühlung  
Da die Farbe WEISS lt. der chinesischen 5-Elemente-Lehre dem Organ Lunge zu

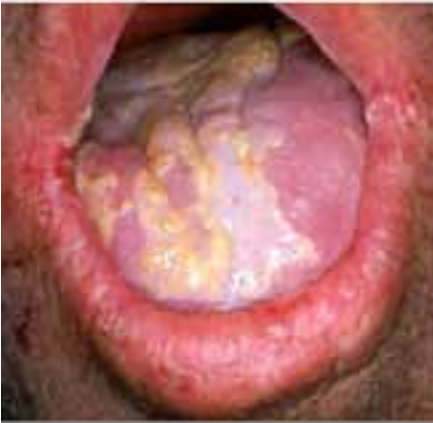geordnet ist, kann ein dicker, weißer Fettbelag ein Zeichen von Kälte in den Lungen incl. einem Schleimstau sein.

Bild: Asthma



Ein **dicker, weißer bis gelblicher, unregelmäßiger Belag** kann auch auf das Vorhandensein eines Pilzes hinweisen.

Im nachfolgenden Bild sieht man eine besonders starke *Candida*-Belastung:



### Gelber Zungenbelag:

Ein gelber Zungenbelag steht mit „Hitze“ in Verbindung.

Wenn sich der gelbe Belag eher in der Mitte der Zunge befindet, betrifft die Hitze den Magen. In diesem Fall sollte der Patient lt. der 5-Elemente-Lehre weniger „wärmende“ bzw. „heiße“ Lebensmittel zu sich nehmen. (Dazu zählen besonders Kaffee, Alkohol, scharfe Gewürze.)

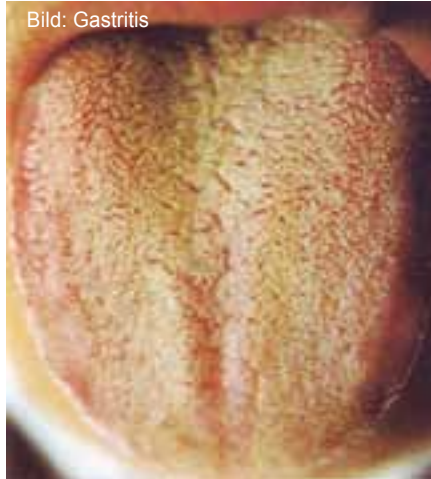Ein gelber Belag an der Zungenseite zeugt von „Hitze“ in der Leber oder Galle. Dieser Belag ist oft bei Personen zu finden, die unter Bluthochdruck leiden.

Ein gelber Zungenbelag im hinteren Bereich der Zunge (an der Zungenwurzel) kann ein Hinweis auf Darmprobleme sein. Menschen mit solchem Belag werden laut chinesischer Medizin auch „Durcheinander-Leute“ genannt. Bei ihnen wechseln sich Durchfall und Verstopfung ab.

Je dunkler das Gelb, desto mehr „Hitze“ befindet sich im Körper. Der Zungenbelag kann sogar Dotterfarbe annehmen. Das kann auch passieren, wenn jemand zu

fettes Fleisch gegessen hat, das nicht gut verdaut worden ist und zu gären begonnen hat.

Bild: Gastritis



### Veränderungen am Zungenbelag zeigen deutlich den Krankheitsverlauf:

**Weißer Zungenbelag wird gelb** = Verschlechterung

**Feuchter Zungenbelag wird trocken** = Verschlechterung

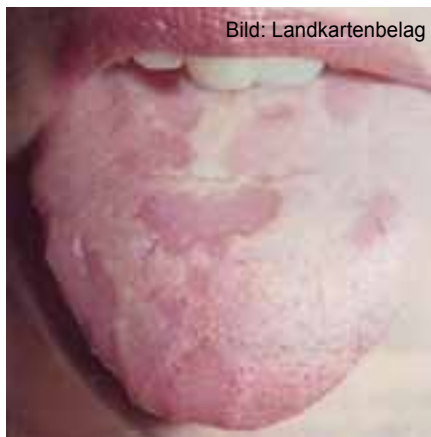**Trockener Zungenbelag wird feucht** = Besserung

**Starker Zungenbelag verändert sich zu Landkartenbelag** = Besserung

### Landkartenbelag:

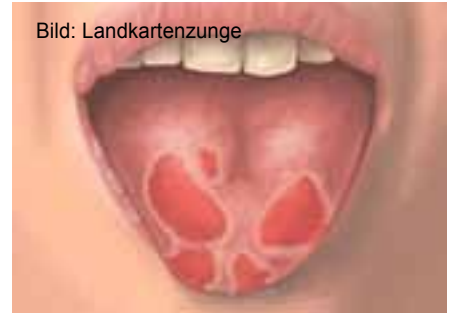Laut chinesischer Medizin zeigt ein weißer Landkartenbelag, dass der weiße Zungenbelag im Begriff ist, sich aufzulösen. Es entstehen auf der Zunge Inseln, die frei von weißem Belag sind. - Es ist daher eine Krankheitsbesserung zu erwarten.

Bild: Landkartenbelag



Die oben erwähnte Zunge ist nicht zu verwechseln mit dem schulmedizinischen Begriff der „Landkartenzunge“, die rote Flecken aufweist. Ein typisches Symptom ist das Zungenbrennen und eine Empfindlichkeit auf bestimmte Nahrungsmittel. Wenn diese Nahrungsmittel gemieden oder mit Maß genossen werden, lässt sich die Symptomatik deutlich verbessern.

Bild: Landkartenzunge



Sie ist eine gutartige, entzündliche Veränderung der Zungenoberfläche. Sie äußert sich in roten Stellen auf der Zunge, die von einem weißlichen Saum umgeben sind und sich andauernd verändern. Ein typisches Symptom ist das Zungenbrennen und eine Empfindlichkeit auf bestimmte Nahrungsmittel.

### Grauer Zungenbelag:

Der graue Belag entwickelt sich meistens aus dem weißen Belag. Laut chinesischer Medizin hat sich die Kälte in Hitze umgewandelt.

Bei einem grauen Zungenbelag ist immer eine **schwere Erkrankung** vorhanden.

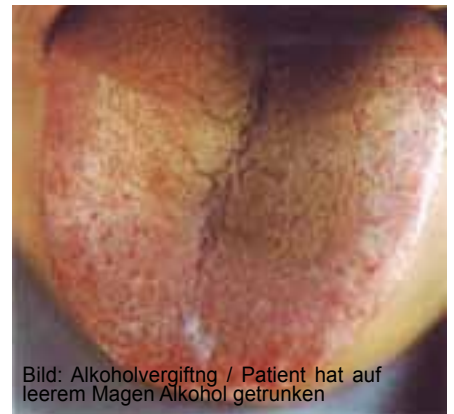
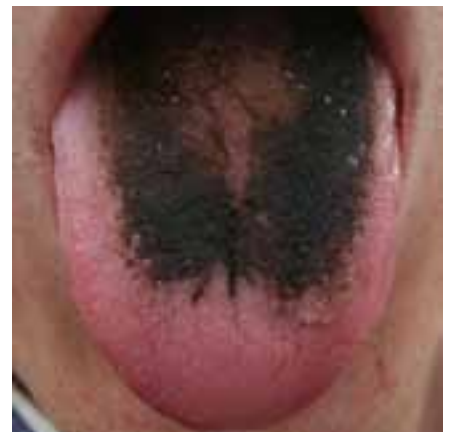
Bild: Alkoholvergiftung / Patient hat auf leerem Magen Alkohol getrunken

### Schwarzer Zungenbelag:

Der schwarze Belag entwickelt sich aus dem grauen oder gebrannt-gelben Belag und zeugt von **sehr starker innerer Hitze**. Lt. TCM ist er ein Hinweis auf einen besonders schweren Zustand des Patienten. Schwarzen Belag kann man nicht wuscheln.



## Die Zungenfarbe:

Hier zeigen sich die grundlegenden energetischen Verhältnisse.

Die normale Farbe ist blassrot. Die Rötung entsteht dadurch, das die Zunge ausreichend vom Blut genährt werden kann. Hierfür ist jedoch auch die Fähigkeit der Milz, Blut zu bilden notwendig, sowie ein ungestört fließendes Qi, um das Blut zum Herzen zu transportieren.

### Blasse Zunge:

Wenn die Zunge sehr blass ist (wie Hühnerbrustfleisch), kann dies ein Zeichen eines **Energie-Mangels** sein. Oft findet man solche Zungen bei Menschen, die eine schwere Krankheit hinter sich haben oder wenn der Patient viel Blut verloren hat (nach einem Unfall, einer Operation oder einer Entbindung). Menschen mit solchen Zungen leiden unter chronischer Müdigkeit, Schwindel, Kälte und Appetitlosigkeit.

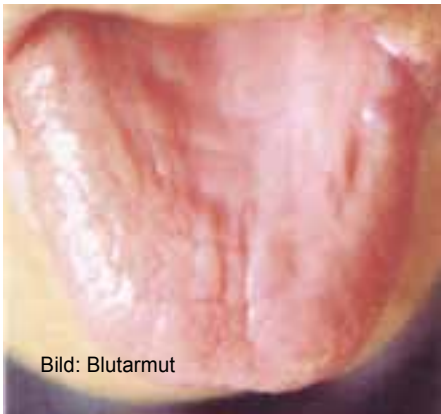

Bild: Blutarmut

### Die rote Zunge:

Allgemein zeigt eine rote Zunge (sie ist etwas röter und dunkler als eine Zunge im Normalzustand) Hitze und Feuer an. Je dunkler die Farbe, desto tiefer ist die **Hitze** eingedrungen. Meistens ist die rote Zunge relativ klein. Vielfach finden sich auf der Zungenoberfläche Risse.

Menschen mit solchen Zungen leiden oft unter einem unangenehmen Hitzegefühl, an Herzproblemen, Durstigkeit, Unruhe, Schmerzen und Schlaflosigkeit. Oft wird die Zunge auch rot, wenn der Patient fiebert. Infektionen oder Entzündungen können die Ursache sein.

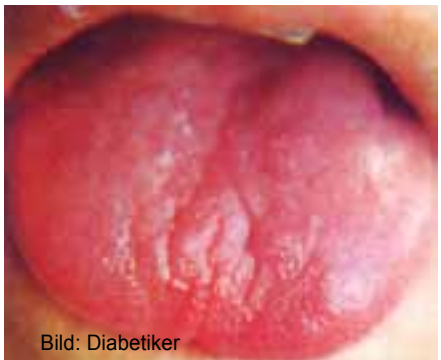

Bild: Diabetiker

### Dunkelrote Zunge:

Die dunkelrote Zunge signalisiert viel **Hitze im Blut**. Oft zeigt sich diese Zungenfarbe bei Grippe, Infektionen, Schilddrüsenüberfunktion, Leberzirrhose, Tuberkulose, Bluthochdruck.

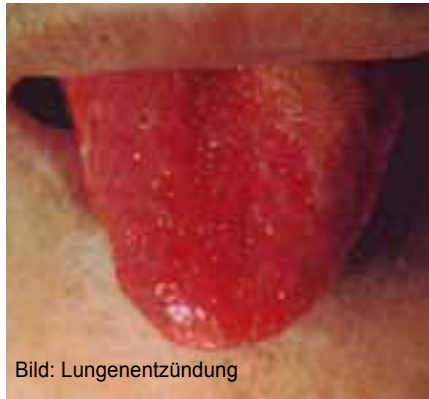

Bild: Lungenentzündung

### Violette Zunge:

Eine bläuliche, violette Zunge (ähnlich der Farbe der Rinderzunge) zeigt eine Stagnation des Blutes infolge von Energiemangel (**Kälte**). Patienten mit solcher Zunge haben oft auch blaue Lippen und blasse Haut. Sie leiden unter kalten Händen und Füßen, die im Winter sogar zum Taubheitsgefühl führen, da das Blut zu langsam fließt. Nicht selten kommt es zu Darmkrämpfen mit Durchfall.

Therapeutische Maßnahmen sind in erster Linie die Durchblutung wieder in Schwung zu bringen.

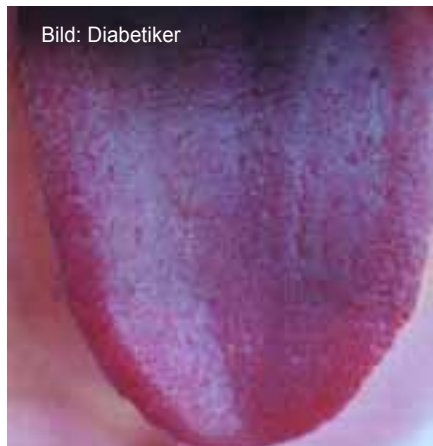


Bild: Diabetiker

Ist **Hitze** die Ursache der Blut-Stagnation, ist die Zunge dunkel-violett oder streifig-rot.

## Gestalt des Zungenkörpers:

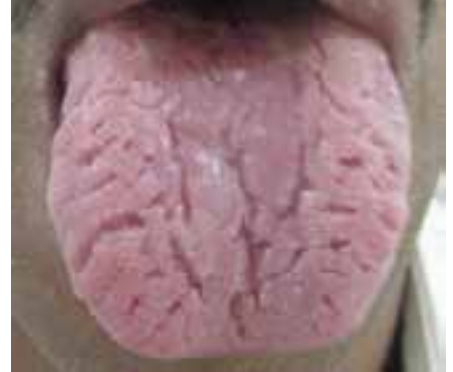Die Gestalt der Zunge wird bewertet, indem man die Größe, die Feuchtigkeit bzw. Trockenheit, Schwellungen, Risse, Zahnabdrücke, Härte bzw. Weichheit des Zungenkörpers und Zahnabdrücke beachtet.

### Alte Zunge (Faltenzunge):

Von einer „alten Zunge“ spricht man, wenn sie trocken faltig ist. In der Schulmedizin wird sie „**Lingua plicata**“ genannt. Die Lingua plicata selbst ist eine relativ häufige

Variante, die mit keiner funktionellen Beeinträchtigung der Zunge (z. B. beim Kauen) verbunden ist. Die Falten können asymmetrisch oder symmetrisch wie die Rippen eines Blattes angeordnet sein. Gelegentlich kann eine Faltenzunge die Ursache für ein Zungenbrennen (Glossodynie) sein.

Laut traditioneller chinesischer Medizin weist diese Zunge auf ein „**Völlesyndrom**“ hin, also einem Energieüberschuss.



Die Unterschiede liegen zusätzlich in der Betrachtung der Farbe des Zungenkörpers und des Zungenbelages.:

**Alte Zunge mit gelbem Zungenbelag:** Völlesyndrom (Energiestau) im Magen, Magens-Hitze.

**Alte Zunge mit gelb-braunem Belag:** Magensaft nicht in Ordnung, zu viel negative Energie in der Leber und Galle.

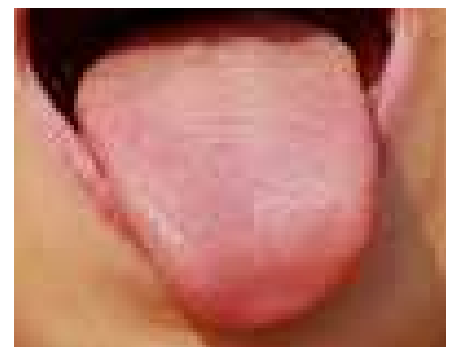
**Alte sehr rote Zunge:** zu viel Hitze im Herz und Dünndarm

**Alte blasse Zunge:** zu viel negative Energie in Lunge und Dickdarm.

**Alte Zunge mit weißem Belag / alte dunkelviolette Zunge mit schwarzem Belag:** Energiestau in den Nieren und der Blase.

### Junge Zunge:

Eine junge Zunge widerspiegelt Vitalität und Kraft. Sie ist fein strukturiert (feine Risse). Im Krankheitsfall weist sie auf ein **Mangel- oder Kälte-Syndrom** hin.



Die Unterschiede liegen in der Farbe des Zungenkörpers und des Zungenbelages.:

### Junge violette geschwollene Zunge:

Leber-Galle-Energiemangel aufgrund von Nierenenergie-Mangel (Nierenenergie aufbauen! Viel trinken. Dann wird die Galle ebenfalls mit mehr Energie versorgt.)

### Junge trockene Zunge:

Leber-Galle-Energiemangel

### Junge dicke feuchte Zunge:

allgemeiner Energiemangel, zu viel Kälte im Körper

### Junge Zunge mit gelbem Zungenbelag:

Milz-Energiemangel

### Junge Zunge mit gelbem, feuchtem Belag:

Milz-Energiemangel und Kälte-Stau

### Junger roter Zungenkörper:

Herz-Dünndarm-Energiemangel

### Junger roter trockener Zungenkörper:

Herz-Energiemangel

### Blasse junge Zunge mit weißem Belag:

Lunge-Dickdarm-Energiemangel

### Junge feuchte Zunge:

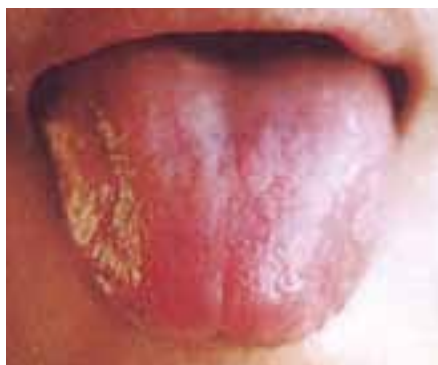Nieren-Milz-Energiemangel, Kältesyndrom (Tipp: Ingwer essen)

### Sehr trockene junge Zunge:

Nieren-Blasen-Energiemangel

### Dünne (schmale und kleine) Zunge:

Wenn der Zungenkörper kleiner und dünner als normal ist, können wir von einem allgemeinen **Energie-Mangel** und einer Trockenheit im Körper (**Blut-Schwäche**) ausgehen. Oft ist eine Schlappheit der Muskeln zu erkennen (kraftlose Extremitäten, hängende Gesichtsmuskel, die Augenlider hängen). Die Stimme ist eher leise. In der TCM werden solche Patienten unterstützt, indem die Nieren-Energie aufgebaut und die Milz gestärkt wird.



### Geschwollene Zunge:

Eine geschwollene (dicke) Zunge deutet immer auf eine Feuchtigkeitsproblematik hin; Feuchtigkeit entsteht hier als Abfallprodukt und staut sich im Körper. Diese Zunge kann so geschwollen sein, dass der Patient sie nach dem Zeigen der Zunge nur schwer in den Mund zurück bringen kann. Oft ist sie ein Hinweis auf eine **Vergiftung** (Alkohol oder Medikamente) und damit **Überforderung der Entgiftungsorgane**.

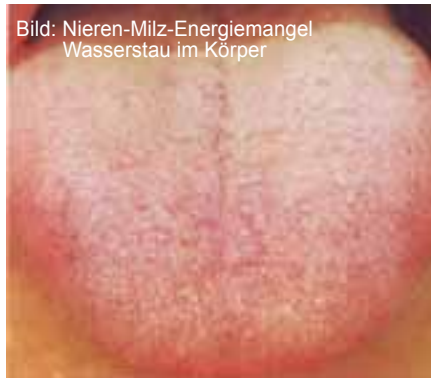
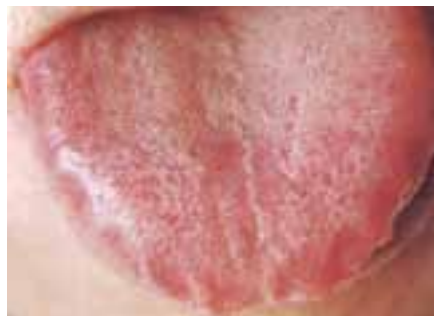

Bild: Nieren-Milz-Energiemangel  
Wasserstau im Körper

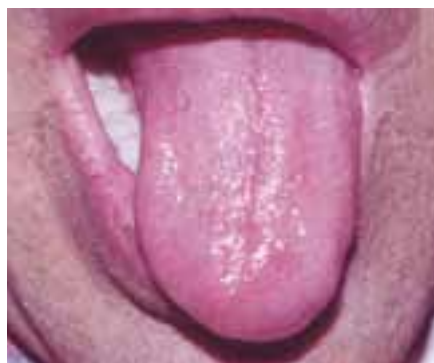### Große Zunge:

Hier handelt es sich um eine geschwollene Zunge, die aufgrund ihrer Breite gegen die Zähne drückt. Daher weist sie Zahnabdrücke auf. Diese Zunge ist ein Hinweis auf **große Schwäche**, die auch in den Organen erkennbar ist: (Magensenkung, Gebärmutterensenkung, Durchfall bzw. breiiger Stuhl). Die Patienten klagen über Schwindel, chronischer Müdigkeit Appetitlosigkeit, Bauchschmerzen und geschwollenen Füßen. Solche Zungen können sich nach schweren Krankheiten oder durch übermäßige geistige Überanstrengung zeigen.



### Die Beweglichkeit der Zunge

Die Beweglichkeit der Zunge ist von großer Bedeutung. Kann der Kranke die Zunge nicht gerade herausstrecken, so erhält man einen wichtigen Hinweis: Oft ist dieses Zungenphänomen das einzige verräterische Zeichen eines durchgemachten **Schlaganfalles**. Kleine Schlaganfälle wurden vom Patienten nicht wahrgenommen. Die Zunge verzieht sich immer zur gelähmten Seite und der Bereich des Schadens im Gehirn auf der gegenüberliegenden Seite.



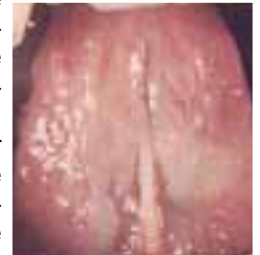Die vorher erwähnte Zunge wird auch als **schiefe Zunge** bezeichnet.

Einer **zittrige Zunge** wird laut traditioneller chinesischer Medizin „**Leber-Wind**“ zugeordnet. Dazu zählen der Schlaganfall und Parkinson.

Eine **nervöse Zunge** zeigt sich oft vor einem Schlaganfall oder bei Depressionen.

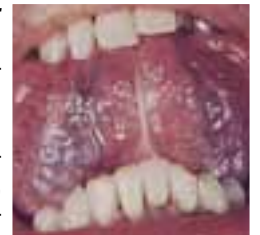### Zungenvenen:

An jeder Seite des Zungenfrenulums liegt eine



Vene. Diese beiden Venen sollten kaum sichtbar sein, wenn die Zungenspitze locker und ohne Kraft zum Gaumen hin gerollt wird. Die normalen Zungenvenen haben eine hellblaue Farbe, sind sehr dünn und ihre Länge sollte nicht mehr als 3/5 der Gesamtlänge der Zungenunterseite betragen.

Bei **Blutstagnation** schwellen sie an und verändern sich in Länge, Form und Färbung. Im Allgemeinen, gilt, dass die Blutstagnation schwerer ist, je dunkler, gewundener und praller die Venen sind. Dünne, bläuliche Unterzungenvenen weisen entsprechend auf eine lediglich leichte Blutstagnation hin.



Verletzungen wie Knochenbrüche, Sehnen- oder Bänderisse unterbrechen die Zirkulation des Blutes. Die einseitige Blutstagnation ist gelegentlich an einer einseitigen Stauung der Unterzungenvenen zu sehen. Oft Zeigen sich dunkle und dicke Unterzungenvenen bei Menschen, die unter Entzündungen, Bluthochdruck, Krampfadern und/oder Hämorrhoiden leiden.

**Hinweis:** Die Zungendiagnostik ist ein sehr umfangreiches Gebiet und wird in der traditionellen chinesischen Medizin immer gemeinsam mit der Pulsdiagnose durchgeführt. Alle Beschreibungen in diesem Artikel zeigen nur einen Bruchteil der Möglichkeiten auf und sind absolut nicht vollständig. Diese Diagnoseform ist von der Schulmedizin nicht anerkannt. Für die Richtigkeit kann ich keine Gewähr übernehmen.

Ulrike Icha

[www.phoenixhealing.at](http://www.phoenixhealing.at)

Text- und Bildquellen: meine Mitschriften aus der TCM-Ausbildung bei der Internationalen Gesellschaft für chinesische Medizin und Heilkunst, Buch: Krankheit und Zunge (H.-D. Bach) - BIO Ritter GmbH Verlag; [www.naturheilkunde-online.de/naturheilkunde/fachartikel/zungendiagnose2](http://www.naturheilkunde-online.de/naturheilkunde/fachartikel/zungendiagnose2); [www.eurotinnitus.com/pdf/was\\_die\\_zunge\\_verraet.pdf](http://www.eurotinnitus.com/pdf/was_die_zunge_verraet.pdf); [www.gesundheitslexikon.com](http://www.gesundheitslexikon.com); [www.tcm24.de/zungendiagnostik](http://www.tcm24.de/zungendiagnostik); [www.chinesischeakupunktur.net](http://www.chinesischeakupunktur.net); [commons.wikimedia.org/wiki](http://commons.wikimedia.org/wiki)